УДК 611.313:615.212.7] – 018 – 08 “42”

І.О. ОНИСЬКО, Р.М. ОНИСЬКО
Львівський національний медичний університет ім. Данила Галицького

Зміни на світлооптичному рівні у структурах язика, спровоковані впливом малих доз опіоїду протягом 14 і 28 діб

В Україні, як і в більшості європейських країн, протягом останніх 15 років виникли серйозні проблеми, зумовлені протизаконним вживанням наркотичних речовин [1–3]. Сьогодні спостерігається приплив пацієнтів наркологічного профілю до загальної соматичної мережі. Проблема наркоманії та пов’язані з нею ускладнення стосуються не лише психіатрів-наркологів, але й хірургів, терапевтів, кардіологів [4]; ця проблема вимагає матеріальних витрат, зокрема й тих засобів, які необхідні пацієнтам без хімічної залежності [5]. Тому виникають питання організації найбільш адекватної, раціональної, патогенетично обґрунтованої допомоги в умовах багатопрофільного соматичного стаціонару. Не такою безперечною є точка зору, яка існувала до недавнього часу, що вживання наркотиків опійної групи пов’язане з найменшим ризиком розвитку патології внутрішніх органів, а при отруєнні наркотиками відсутні специфічні морфологічні зміни [13, 14]. У деяких працях [15–17] висвітлені певні аспекти стоматологічних розладів у опіоїднозалежних хворих. З виявами цієї патології щелепно-лицьової ділянки стикаються найчастіше саме стоматологи. Зіткнувшись з цим явищем, вони виявилися непідготовленими до розпізнавання й діагностування опійной наркоманії через відсутність систематизованих відомостей про її вияв у порожнині рота [6–17]. Тому знання мікроструктурної організації тканин язика у людей, які впродовж тривалого часу вживали опіоїди, є важливою інформацією для лікарів при плануванні правильної коригуючої медикаментозної терапії.

Мета дослідження – виявити на світлооптичному рівні морфологічні особливості в структурах язика наприкінці другого та четвертого тижнів введення малих доз опіоїдного анальгетика.

Матеріали та методи досліджень. Матеріал дослідження – 16 тварин статевозрілих щурів-самців лінії “Вістар”. На початку експерименту тварини були з початковою масою 160 г, віком 4,5–7,5 місяця. Ін’єкції опіоїдного анальгетика проводили дом’язево, щоденно 1 раз на добу в одному проміжку часу (10–11 година ранку). Перша піддослідна група в кількості 8 тварин протягом 14 діб діставала дом’язово опіоїдний анальгетик, доза препарату становила 0,212 мг/кг, після чого був проведений забір матеріалу для гістологічного дослідження. Друга піддослідна група в кількості 8 тварин протягом перших 14 діб отримувала дом’язово опіоїдний анальгетик дозою 0,212 мг/кг, наступних 14 діб доза становила 0,225 мг/кг, після чого був проведений забір матеріалу для гістологічного дослідження. Усі тварини перебували в умовах віварію і роботи проводили згідно з “Правилами проведення робіт з використанням експериментальних тварин”. Перед проведенням забору біопсійного матеріалу тварину присипляли внутрішньоочеревинним введенням тіопенталу (з розрахунку 25 мг/кг), після чого проводили ампутацію язика для гістологічного дослідження. Гістологічні препарати готували за загальноприйнятою методикою.

Результати досліджень та їх обговорення. В результаті забору експериментального матеріалу на 14-у добу опіоїдного впливу констатовано,

© Онисько І.О., Онисько Р.М., 2013

що загальний план будови язика не порушений (рис. 1, *а*). Проте ми виявили розширені й повнокровні кровоносні капіляри у м'язовому тілі, сітчастому та сосочковому шарах слизової оболонки. Окрім цього, в сосочковому шарі слизової оболонки спостерігалася незначна гістіолімфоцитарна інфільтрація. Ендотеліоцити в стінці капілярів утворюють суцільний пласт і за будовою подібні до інтактних. Просвіти венул дещо розширені та помірно повнокровні. Ділянки навколо ланок гемомікроциркуляторного русла містять незначний набряк інтерстицію. Просвіти лімфатичних судин також розширені, заповнені лімфою (рис. 1, *б*).

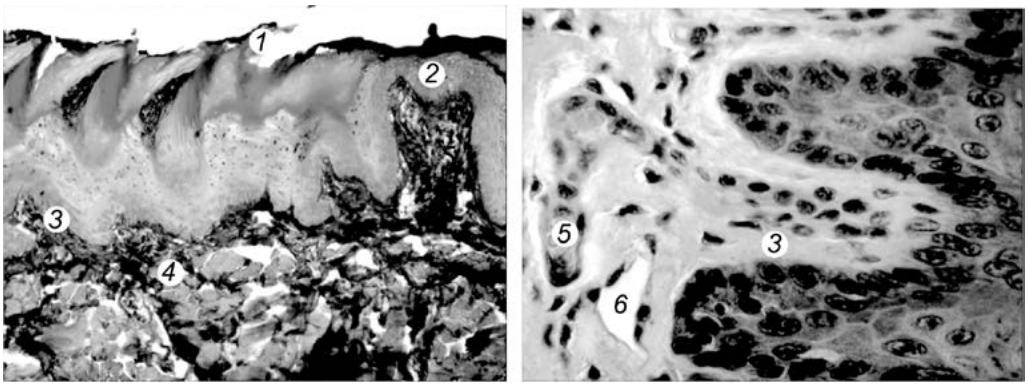

а *б*

Рис. 1. Гістологічна структура язика щурів, яким вводили опіоїд протягом 2 тижнів: *а* – забарвлення азан, об'єктив 10, окуляр 10; *б* – забарвлення гематоксиліном та еозином, об'єктив 40, окуляр 10 (*1* – ниткоподібні сосочки; *2* – жолобкуваті сосочки; *3* – власна пластинка слизової оболонки; *4* – пучки м'язових волокон; *5* – повнокрів'я у гемомікроциркуляторному руслі; *6* – розширені просвіти лімфатичних судин)

Стінки артеріол у м'язовому тілі язика за будовою подібні до інтактних, однак у їхніх просвітах виявлені еритроцити, що свідчить про порушення припливу крові. Навколо артеріол незначний набряк інтерстицію. Просвіти венул повнокровні. В них спостерігається крайове стояння лейкоцитів. У капілярах, які кровопостачають м'язові волокна, наявні сладжі еритроцитів. М'язові волокна за структурою подібні до інтактних. Просвіти лімфатичних судин також розширені, заповнені лімфою (рис. 2).

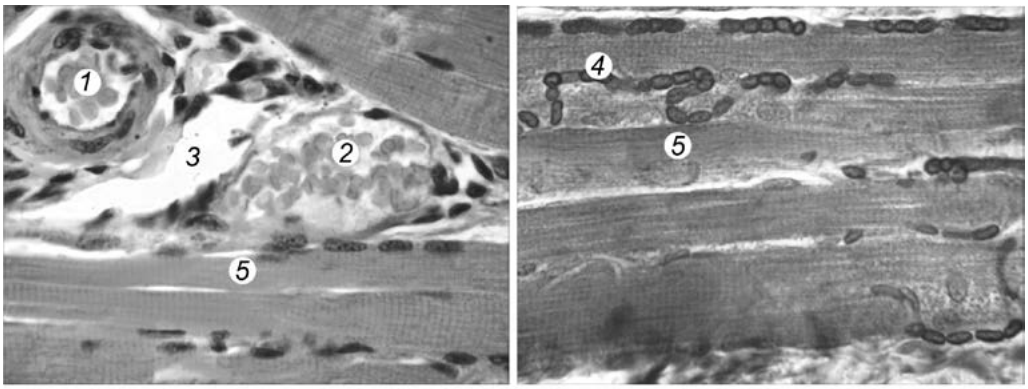

а *б*

Рис. 2. Гістологічна структура язика щурів, яким вводили опіоїд протягом 2 тижнів. Забарвлення гематоксиліном та еозином: *а*, *б* – об'єктив 40, окуляр 10 (*1* – повнокрів'я артеріол; *2* – повнокрів'я венул; *3* – розширені просвіти лімфатичних судин; *4* – сладжі еритроцитів у кровоносних капілярах; *5* – м'язові волокна)

Нервові волокна, розташовані в м'язовому тілі язика, за будовою не відрізняються від волокон контрольної групи тварин. Однак ланки гемомікроциркуляторного русла в переневрії повнокровні, а просвіти лімфатичних судин розширені (рис. 3).

У результаті забору експериментального матеріалу на 28-у добу опіоїдного впливу встановлено, що зміни в будові слизової оболонки і в структурі м'язового тіла більше виражені, ніж у щурів попередньої експериментальної групи. Наприклад, ланки гемомікроциркуляторного русла сосочкового та сітчастого шарів слизової оболонки мають ознаки повнокров'я зі збільшенням просвіту капілярного компонента.

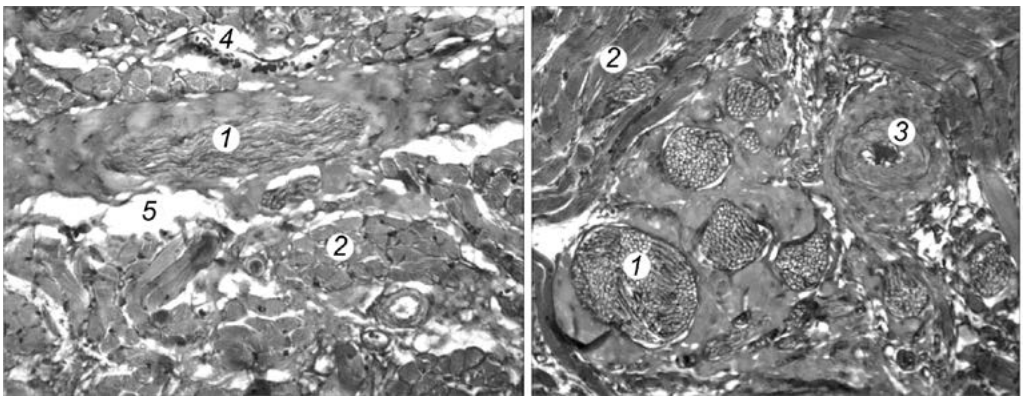

а *б*

Рис. 3. Гістологічна структура язика щурів, яким вводили опіоїд протягом 2 тижнів. Забарвлення азаном: *а*, *б* – об'єктив 10, окуляр 10 (*1* – нервові волокна; *2* – м'язові волокна; *3* – артеріола; *4* – повнокрів'я венул; *5* – розширені просвіти лімфатичних судин)

Виражений периваскулярний набряк інтерстицію та гістіолімфоцитарна інфільтрація в сосочковому та сітчастому шарах слизової оболонки. Просвіти лімфатичних судин розширені, заповнені лімфою (рис. 4).

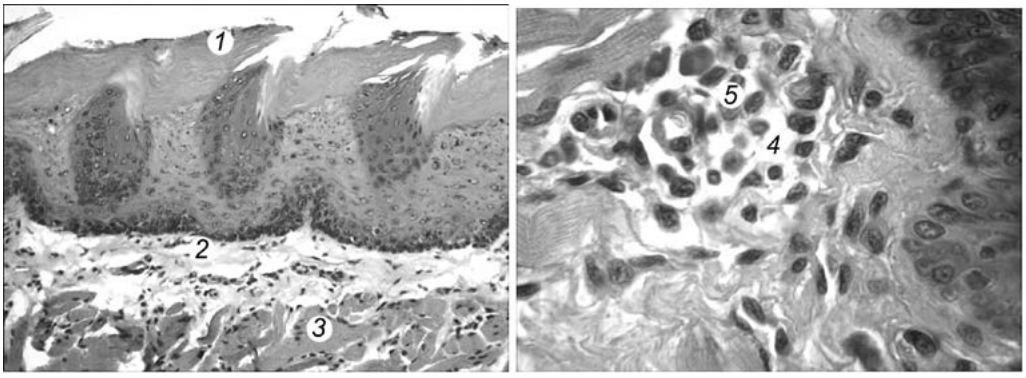

а *б*

Рис. 4. Гістологічна структура язика щурів, яким вводили опіоїд протягом 4 тижнів. Забарвлення гематоксиліном та еозином: *а* – об'єктив 10, окуляр 10; *б* – об'єктив 40, окуляр 10 (*1* – ниткоподібні сосочки; *2* – власна пластинка слизової оболонки; *3* – пучки м'язових волокон; *4* – периваскулярний набряк інтерстицію; *5* – периваскулярна гістіолімфоцитарна інфільтрація)

Стінки артеріол у м'язовому тілі язика за будовою подібні до таких, як у контрольних тварин, однак у просвітах артеріол виявлені еритроцити. Просвіти венул у м'язовому тілі язика повнокровні. В них виявлене крайове стояння лейкоцитів та їх діапедез через стінки венул. Просвіти лімфатичних судин також розширені, заповнені лімфою (рис. 5). Просвіти кровоносних капілярів розширені, повно-

кровні. М'язові волокна за будовою подібні до таких, як у контрольних тварин. Однак виявлені перескорочені м'язові волокна. В сполучній тканині ендомізію та перемізію виражений набряк інтерстицію (рис. 6).

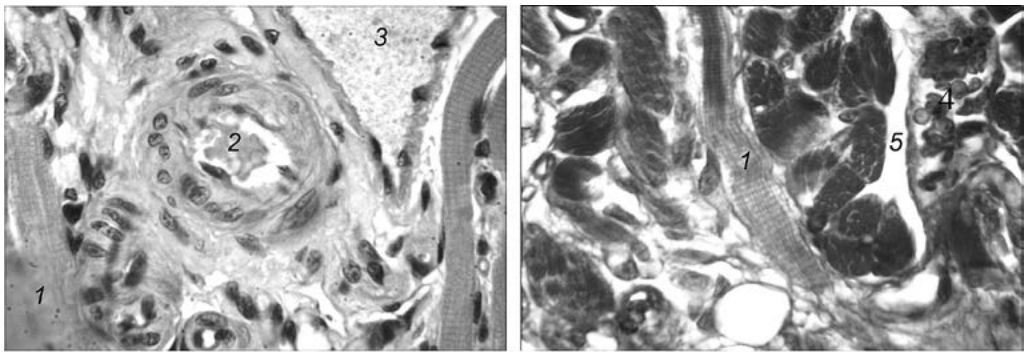

а *б*

Рис. 5. Гістологічна структура язика щурів, яким вводили опіоїд протягом 4 тижнів: *а* – забарвлення гематоксиліном та еозином; *б* – забарвлення азаном, об'єктив 40, окуляр 10 (*1* – м'язові волокна; *2* – еритроцити в просвітах артеріол; *3* – лімфатичні судини; *4* – повнокрів'я венул; *5* – периваскулярний набряк інтерстицію)

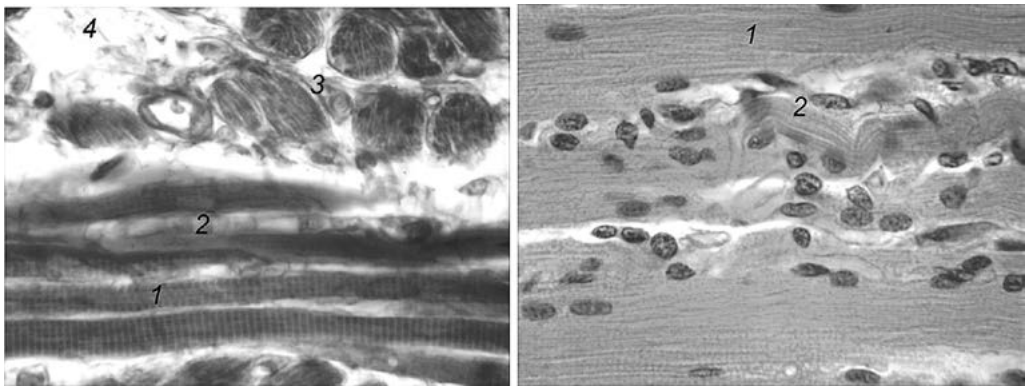

а *б*

Рис. 6. Гістологічна структура язика щурів, яким вводили опіоїд протягом 4 тижнів. Забарвлення азаном: *а*, *б* – об'єктив 10, окуляр 10 (*1* – м'язові волокна; *2* – перескорочені м'язові волокна; *3* – кровоносні капіляри; *4* – набряк інтерстицію в товщі перемізію)

В результаті проведеного дослідження визначено морфологічні особливості структур язика наприкінці другого та четвертого тижнів впливу малих доз опіоїдів, що дає змогу практикуючим лікарям скоригувати час використання опіоїдних анальгетиків з метою блокування хронічного болю, а також проводити при цьому адекватну медикаментозну коригуючу терапію для усунення небажаних ускладнень. Цей напрям досліджень може стати домінуючим у подальших експериментах.

Висновки. Після впливу малих доз опіоїдного анальгетика протягом двох тижнів у структурах язика спостерігаються зміни з боку судинної системи, а саме розширені та повнокровні кровоносні капіляри та венули у м'язовому тілі, сітчастому та сосочковому шарах слизової оболонки, окрім цього, в сосочковому шарі слизової оболонки виявлена незначна гістіолімфоцитарна інфільтрація. Ділянки навколо ланок гемомікроциркуляторного русла мають незначний набряк інтерстицію. Просвіти лімфатичних судин також розширені, заповнені лімфою.

Після впливу протягом чотирьох тижнів малих доз опіоїдного анальгетика зміни в будові слизової оболонки та в структурі м'язового тіла – аналогічні, але більш чітко виражені, ніж у щурів попередньої експериментальної групи. Виявлено перескорочені м'язові волокна. В сполучній тканині ендомізію та перемізію виражений набряк інтерстицію.

Рекомендовано до друку комісією з біоетики

СПИСОК ЛІТЕРАТУРИ

1. *Показники* здоров'я населення та використання ресурсів охорони здоров'я в Україні за 1991 (1992–2005) рік: збірн. МОЗ. – Київ, 1992 (1993–2006). 2. *Лінський І.В.* Минуле, сьогодення і майбутнє залежності від психоактивних речовин в Україні з точки зору популяційної екології / І.В. Лінський, О.І. Мінко, Е.Б. Первомайський, О.О. Мінко // Укр. мед. альманах. – 2005. – Т. 8, № 4 (додаток). – С. 116–118. 3. *Лінський І.В.* Актуальні тенденції поширення залежності від психоактивних речовин в Україні / І.В. Лінський, М.В. Голубчиков, О.І. Мінко та ін.: щорічний аналітичний огляд. – Харків, 2005. – Вип. 2. – 31 с. 4. *Данилин А.* Марихуана / А. Данилин, И. Данилина. – М., 2000. – 151 с. 5. *Василенко В.Х.* Миокардиодистрофия / В.Х. Василенко, С.Б. Фельдман, Н.К. Хитров. – М.: Медицина. – 1989. – 271 с. 6. *Шигеев С.В.* Судебно-медицинская экспертиза интоксикаций опиатами: автрореф. дис... д-ра мед. наук: 14.00.24 – "Судебная медицина" /С.В. Шигеев. – М, 2007. – 41 с. 7. *Долова А.И.* Особенности состояния пародонта у пациентов, страдающих наркотической зависимостью / А.И. Долова, Л.Н. Казарина // Нижегород. мед. журн. 2004. – № 2. – С. 107–109. 8. *Бимбас Е.С.* Ранние проявления приема опиатов / Е.С. Бимбас, И.А. Надымова // Институт стоматологии. 2004. – № 1. – С. 62. 9. *Струев И.В.* Стоматологическая патология у больных опийной наркоманией / И.В. Струев. – Омск, 2001. – С 103. 10. *Проценко Е.Н.* Наркотики и наркомания / Е.Н. Проценко. – М.: Триада. – 2002. – 239 с. 11. *Рудык Б.И.* Соматические расстройства при наркоманиях / Б.И. Рудык // Врачебное дело. – 1990. – № 1. – С. 97–100. 12. *Cohen S.* Effects of morphine and naloxone on fetal heart rate and movement in the pig / S. Cohen, N. Parvizi, E. Mulder et al. // J.-Appl-Physiol. 2001. – Vol.90 (4). – P. 1577–1583. 13. *Горгаслидзе А.Г.* Нарушения ритма сердца и сократимости миокарда при опийной и эфедроновой наркомании / А.Г. Горгаслидзе, М.А. Сайфуллаева, М.М. Кузьмина и др. // Кардиология. – 1993. Т. 3. – № 1.– С. 14–16. 14. *Субханбердиева А.С.* Клинические особенности опиоидной зависимости у казахов / А.С. Субханбердиева // Наркология. 2002. – № 7. – С. 28–30. 15. *Беликов П.П.* Показатели микроциркуляторного гомеостаза при заболеваниях пародонта / П.П. Беликов // Стоматология. – 1987. – № 3. – С. 22–25. 16. *Беликова З.П.* Характеристика тактильной чувствительности слизистой оболочки некоторых зон полости рта / З.П. Беликова // Изменения в тканях пародонта до и после зубного протезирования : сб. научн. тр. – М., 1972. – С. 66–67. 17. *Белоусов Н.Н.* Проблемы обследования и диагностики при заболеваниях пародонта / Н.Н. Белоусов, В.И. Буланов // Стоматол. – 2004. – № 2. – С. 19–20.

Стаття надійшла до редколегії 29.04.13

ИЗМЕНЕНИЯ НА СВЕТООПТИЧЕСКОМ УРОВНЕ В СТРУКТУРАХ ЯЗЫКА, СПРОВОЦИРОВАННЫЕ ВОЗДЕЙСТВИЕМ МАЛЫХ ДОЗ ОПИОИДА В ТЕЧЕНИЕ 14 И 28 СУТОК

И.О. ОНИСЬКО, Р.М. ОНИСЬКО

Львовский национальный медицинский университет им. Данила Галицкого

Установлены морфологические особенности структур языка в конце второй и четвертой недели после воздействия малых доз опиоида, что дает возможность практикующим врачам скорректировать время использования опиоидных анальгетиков для обезболивания.

Ключевые слова: опиоидный анальгетик, гистологическое исследование, язык, крыса.

CHANGES IN LIGHT OPTICAL LEVELS IN THE STRUCTURES OF TONGUE CAUSED BY THE INFLUENCE OF SMALL DOSES OF OPIOID WITHIN 14 AND 28-DAYS

I. ONYSKO, R. ONYSKO
Danylo Halytskyi Lviv National Medical University

In Ukraine, as in most European countries over the last 15 years there were serious problems caused by illegal drug use [1, 2, 3]. Currently, there is substance abuse patients flow profile in somatic network. The problem of drug abuse and its associated complications, affects not only mental health, drug treatment, but surgeons, internists and cardiologists [4]. It requires expenditure of material resources to provide the means that are necessary for patients with chemical dependency [5]. In this regard, there are questions of the most adequate, rationa and pathogenesis reasonable care in a multisomatic hospital. Not undeniable is the point of view that existed until recently that the consumption of drugs of opioid group is associated with the lowest risk of developing diseases of internal organs, as well as the lack of specific morphological changes in drug poisoning [13, 14]. Available in separate work [15–17], which illuminates only some aspects of dental disorders in opioid addicts patients. Therefore, in particular, knowledge of microstructural tongue tissue in people who have been taking opioids for a long time, is important information for physicians in planning proper corrective medication.

The purpose of the study was to identify light optical level of morphological features in the structures of the tongue at the end of the second and fourth week of administration of low doses of opioid analgesics.

Sexually mature rats were used as the material for the study male line "Wistar" in the amount of 16 animals. At the beginning of the experiment the animals were with the initial mass of 160 g, aged 4,5–7,5 months. Injectable opioid analgesic was administered inside the muscle on a basis daily 1 time per day at the same time (10–11 am).

As a result of this research morphological features of tongue structures at the end of the second and fourth week of the effect of small doses of opioids were established, allowing practitioners to adjust the use of opioid analgesics for chronic pain blocking and carrying with adequate drug therapy for corrective elimination of unwanted complications. This line of research can be the main line in these experiments.

Conclusions. After exposure to low doses of opioid analgesics for two weeks the structures of tongue developed changes in the vascular system, such as dilated and plethoric blood capillaries and venules in the muscular body, papillary and reticular layers of the mucosa; in addition to the papillary layer of the mucous membrane there is a small histological lymphocytic infiltration. Lots of links around microcircular blood flow contain small interstitial edema. Lymphatic vessels are also dilated, filled with lymph. After exposure to low doses of opioid analgesic for four weeks changes in the structure of the mucosa and muscular body structure are similar, but more pronounced than in the previous experimental group of rats. We found more reduced muscle fibers in the connective tissue of endomysium and peremisium interstitial edema.

Key words: opiate, histological studies, tongue, rat.