УДК 611.311/.317–018.1–019

Ю.В. ГНІДИК, Є.В. ПАЛЬТОВ, І.В. ВІЛЬХОВА, В.В. ВОРОНЕНКО, Ю.Я. КРИВКО
Львівський національний медичний університет ім. Данила Галицького

Особливості мікроструктурної організації губи та кута рота щура в нормі

З метою створення експериментальних моделей різноманітних патологій використовують самців білих щурів. Згідно з нашими дослідженнями, морфологічні особливості губи та кута рота щура в нормі мало висвітлені у літературних джерелах [1–7]. Для аналізу даних, отриманих під час експерименту, необхідно знати й вихідні показники норми, тому ми скерували наш погляд на вивчення цієї ділянки лабораторних тварин.

© Гнідик Ю.В., Пальтов Є.В., Вільхова І.В. та ін., 2013

Мета нашого дослідження – вивчити на мікроструктурному рівні морфологію слизової оболонки щоки, кута рота щура і стан ланок їх гемомікроциркуляторного русла в нормі.

Матеріали та методи досліджень. У досліді використали 25 білих щурів-самців масою 100...130 г. Усіх тварин утримували в умовах віварію і робота з ними відповідала «Правилам проведення робіт з використанням експериментальних тварин».

Забір матеріалу для гістологічного дослідження здійснювали після евтаназії щурів шляхом внутрішньоочеревинного введення тіопенталу натрію з розрахунку 25 мг/кг маси тіла. Тканину верхньої та нижньої губи й кута рота оглядали під лупою. Проводили забір матеріалу досліджуваної ділянки губи та кута рота з подальшою фіксацією у 10%-му розчині формаліну. Після проведеної фіксації виготовляли поперечні та повздовжні зрізи наскрізно через усі тканини губи та кута рота товщиною 2...3 мкм. Приготування гістологічних препаратів здійснювали за звичайною методикою із фарбуванням зрізів гематоксиліном та еозином, а також розчином азану.

Результати досліджень та їх обговорення. При макроскопічному огляді досліджуваної ділянки у тварин зазначено, що слизова оболонка губи та кута рота блідо-рожева, помірно зволожена, без проявів патології.

При мікроструктурному дослідженні пошарової організації губи та кута рота вивчено будову їх структур у нормі та отримано наступні результати: мікроструктурна організація слизової губи та кута рота інтактних щурів відповідає морфологічній організації ссавців. Проте наявні певні видові особливості та відмінності. Морфологічно в губі виділяють три ділянки: шкірна, проміжна та слизова. Шкірна ділянка вкрита тонкою шкірою, епідерміс якої представлений багатошаровим плоским зроговілим епітелієм. Наявний добре виражений поверхневий шар рогових лусочок. Чітко розрізняються базальний, остистий та зернистий шари, причому у зернистому шарі епідермоцити містять у цитоплазмі круглі, різних розмірів гранули кератогіаліну. Це свідчить про високий ступінь процесу кератинізації (зроговіння). Блискучий шар не спостерігається, що відрізняє шкірну ділянку губи від епідермісу шкіри (рис. 1).

Дерма шкірної ділянки губи має сосочковий і сітчастий шари. Сосочковий шар представлений пухкою волокнистою сполучною тканиною, він неширокий і має вростання в епідерміс – сосочки. У ньому спостерігаються гемокапіляри соматичного типу з неширокими просвітами, суцільним ендотеліальним покриттям та базальною мембраною.

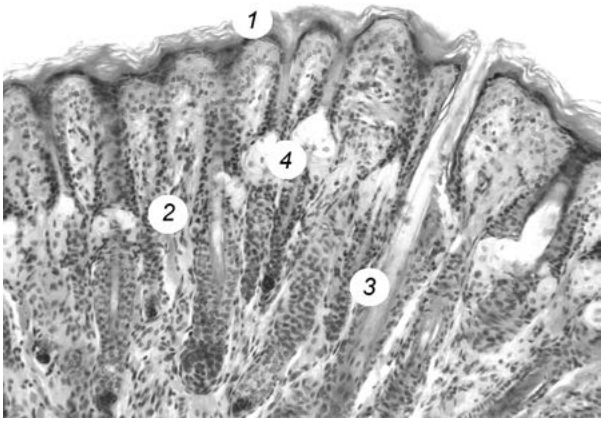

Рис. 1. Мікроскопічна організація шкірної ділянки губи щура в нормі. Забарвлення гематоксиліном та еозином (зб.×100): *1* – епітеліальний шар; *2* – сполучна тканина дерми; *3* – фрагмент кореня вібриси; *4* – сальна залоза

У щільній неоформленій сполучній тканині сітчастого шару дерми розташовані корені волосся та їх фолікули. Корені волосин перебувають на тій чи іншій стадіях розвитку (анагена, катагена, телогена), що свідчить про високу швидкість оновлення волосяного покриву (шерсті). Поблизу більшості коренів волосин розташовані прості розгалужені альвеолярні сальні залози, вивідні протоки яких відкриваються в просвіт волосяних фолікулів. У глибоких шарах дерми містяться пучки поперечно-посмугованих м'язових волокон. У проміжній частині губи збільшується товщина епітеліального пласта з одночасним зменшенням товщини рогового шару. В дермі зникають волосяні фолікули, наявні лише поодинокі сальні залози (рис. 2).

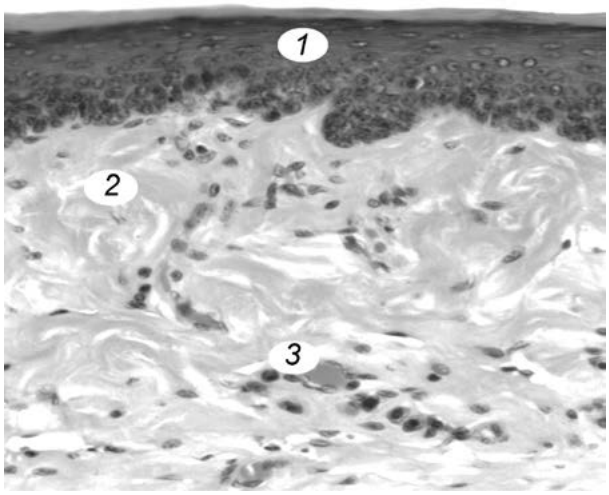

Рис. 2. Мікроскопічна організація проміжної ділянки губи щура в нормі. Забарвлення гематоксиліном та еозином(зб.×200): *1* – епітеліальний шар; *2* – сполучна тканина власної пластинки; *3* – гемокапіляр

Слизова частина губи має типову будову слизової оболонки ротової порожнини в цілому. Вистилає її багатошаровий плоский незроговілий епітелій, під яким лежить власна пластинка слизової. Остання без чітких меж переходить у підслизову основу. Епітелій слизової значної товщини. Клітини базального шару лежать на базальній мембрані, яка відмежовує епітелій від власної пластинки. Епітеліоцити базального шару перебувають в стані постійного мітотичного поділу, що свідчить про високий ступінь фізіологічної регенерації епітелію слизової частини губи. У цитоплазмі епітеліоцитів остистого шару наявні округлі, базофільні гранули. Відмираючі клітини у вигляді суцільної безструктурної маси утворюють поверхневий шар епітелію і зазнають постійної десквамації (рис. 3).

Такі характерні особливості слизової ділянки губи свідчать про механічні навантаження, які виникають на неї в зв'язку з особливостями прийому їжі (білі щури–гризуни). Власна пластинка слизової з підслизовою основою утворені пухкою волокнистою сполучною тканиною з високим вмістом волокнистих структур. Компоненти мікроциркуляторного русла мають типову будову. У власній пластинці слизової і здебільшого в підслизовій основі локалізовані кінцеві секреторні відділи малих слинних залоз. Такі залози складаються головним чином з секреторних клітин зі світлою цитоплазмою (мукоцити), що свідчить про значне переважання слизового компонента слини.

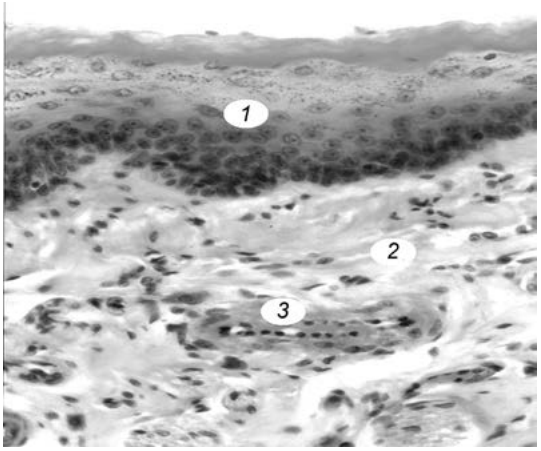

Рис. 3. Мікроскопічна організація слизової ділянки губи щура в нормі. Забарвлення гематоксиліном та еозином (зб.×200): *1* – епітеліальний шар; *2* – сполучна тканина власної пластинки з підслизовою основою; *3* – гемокапіляр

Мікроскопічна будова кута рота подібна до проміжної зони слизової оболонки щоки. Проміжна зона щоки та перехідна частина губи є ділянкою контакту шкіри та слизової оболонки. Епітеліальний шар має типову будову багатошарового плоского зроговілого епітелію. Клітини базального шару різні за розмірами, наявні невеликі епітеліоцити, що мітотично поділились, з базально розташованими ядрами та невеликим вмістом гетерохроматину.

У ділянці кута рота менш розвинений остистий шар клітин. Поверхневий щар представлений щільним пластом без'ядерних клітин з ознаками відмирання. Вузька власна пластинка утворює невисокі вростання в епідерміс у вигляді сосочків. Власна пластинка без помітних меж переходить у підслизову основу, в ній підвищений вміст волокнистих структур, в першу чергу – колагенових волокон, наявні всі ланки гемомікроциркуляторного русла (рис. 4).

Таким чином, можна стверджувати, що шкірна частина губи за будовою суттєвих відмінностей не має і подібна до аналогічних структур у високоорганізованих класів ссавців. Проміжна зона щоки та перехідна частина губи мають типову будову багатошарового плоского зроговілого епітелію. Клітини базального шару різні за розмірами, наявні невеликі епітеліоцити, що мітотично поділились, з базально розташованими ядрами та невеликим вмістом гетерохроматину.

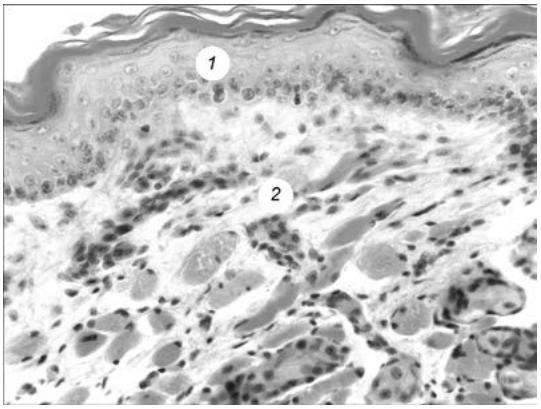

Рис. 4. Мікроскопічна організація слизової ділянки кута рота щура в нормі. Забарвлення гематоксиліномом та еозином (зб.×200): *1* – епітеліальний шар; *2* – сполучна тканина власної пластинки з підслизовою основою

Щодо слизових частин губи та кута рота, то вони у білих щурів мають особливості, характерні гризунам, а саме – добре розвинену епітеліальну пластинку слизової з доволі товстим поверхневим шаром відмираючих некератинізованих епітеліоцитів. Ще однією характерною рисою є наявність значної кількості невеликих за розмірами кінцевих секреторних відділів губних слинних залоз.

Висновки. У результаті проведеного нами мікроструктурного дослідження слизової губи та кута рота щура можна стверджувати, що шкірні частини цієї ділянки рота у своїй будові суттєвих відмінностей не мають і подібні до аналогічних структур у високоорганізованих класів ссавців. Щодо особливостей морфологічної організації слизових частин губи і кута рота, то вони у білих щурів мають кілька характерних рис, притаманних гризунам, а саме – добре розвинену епітеліальну пластинку слизової з доволі товстим поверхневим шаром відмираючих кератонізованих епітеліоцитів. Також характерною рисою для слизових частин губи й кута рота є наявність великої кількості незначних за розмірами кінцевих секреторних відділів малих слинних залоз з переважним слизовим характером секрету.

Рекомендовано до друку комісією з біоетики

СПИСОК ЛІТЕРАТУРИ

1. *Пальтов Є.В.* Морфологічні особливості анатомії артеріального русла шиї та щелепно-лицевої ділянки щура в нормі / Є.В. Пальтов // Наук. вісн. Львів. нац. академії ветерин. медицини ім. С.З. Гжицького. – 2004.– Т. 6 (1), № 1.– С. 113 – 119. 2. *Пальтов Є.В.* Рентгеноанатомія артерій голови та шиї щура / Є.В. Пальтов // Клін. анатомія та оперативна хірургія. – 2004.– Т. 3, № 2. – С. 26 – 29. 3. *Пальтов Є.В.* Стан мікроструктурної організації м'яких тканин пародонту у білих щурів в нормі та їх зміна на різних етапах перебігу експериментального стрептозотоцинового цукрового діабету / Є.В. Пальтов, Ю.Я. Кривко, С.А. Томашова та ін. // Вісн. Сум. держ. ун-ту. – 2006.– № 2 (86). – С. 36–43. 4. *Пальтов Є.В.* Ультраструктурна організація м'яких тканин пародонту у білих щурів в нормі та динаміка їх змін протягом перебігу стрептозотоциніндукованого експериментального цукрового діабету / Є.В. Пальтов, Ю.Я. Кривко // Світ медицини та біології. – 2006. – № 3. – С. 35–44. 5. *Жмеренецкий К.В.* Состояние микроциркуляции и влияние на нее даларгина у больных сахарным диабетом / К.В. Жмеренецкий: автореф. дис. канд. мед. наук. – Хабаровск, 2001. – 26 с. 6. *Покотило П.Б.* Гістологічне дослідження нирки щура на ранніх термінах стрептозотоциніндукованого цукрового діабету та в нормі / П.Б. Покотило // Світ медицини та біології. – 2012. – № 4. – С. 34–38. 7. *Покотило П.Б.* Ультраструктурні зміни фільтраційного апарату нирки щура через 70 днів перебігу стрептозотоциніндукованого цукрового діабету / П.Б. Покотило // Вісн. Ужгород. нац. ун-ту. – Сер. медицина. – 2012. – Т. 44, № 2. – С. 8–11.

Стаття надійшла до редколегії 07.06.13

ОСОБЕННОСТИ МИКРОСТРУКТУРНОЙ ОРГАНИЗАЦИИ ГУБЫ И УГЛА РТА КРЫСЫ В НОРМЕ

Ю.В. ГНИДЫК, Е.В. ПАЛЬТОВ, И.В. ВИЛЬХОВАЯ, В.В. ВОРОНЕНКО, Ю.Я. КРЫВКО

Львовский национальный медицинский университет им. Данила Галицкого

В представленной нами работе продемонстрированы особенности послойной организации слизистой оболочки губы и участков угла рта крыс в норме, что в будущем будет способствовать созданию морфологической основы исследуемого участка в норме, с целью проведения сравнительной характеристики на разных сроках течения экспериментального патологического воздействия. Мы планируем проведение экспериментального исследования с целью изучения патоморфологических изменений, которые будут развиваться в слизистой оболочке губы и угла рта на основе экспериментального стрептозотоцин-индуцированного сахарного диабета. Для адекватной и основательной оценки этих изменений важно иметь объективную информацию о патоморфологических изменениях тканей полости рта при различных заболеваниях органов и систем организма.

Среди факторов развития генерализованного поражения тканей ротовой полости ведущую роль играют нарушения трофики тканей, расстройства микроциркуляции, дисбаланс иммунокомпетентных систем, изменение метаболизма, нарушения барьерных систем организма.

Метаболические нарушения, свойственные сахарному диабету, уже на ранних этапах его развития вызывают генерализованные поражения как малых (микроангиопатии), так и средних и крупных (макроангиопатии) сосудов. Глубокое нарушение обмена веществ и генерализованный характер поражений кровеносных сосудов является основной причиной развития осложнений диабета и сопутствующих болезней. К таким проявлениям относятся и заболевания пародонта. Учитывая такой высокий уровень показателей заболеваний тканей ротовой полости, нет сомнения, что эта проблема сейчас актуальна и требует дальнейшего тщательного изучения.

Ключевые слова: слизистая оболочки губы и участки угла рта, крыса, норма.

PECULIARITIES OF MUCOSAL TUNIC MICROSTRUCTURAL ORGANIZATION OF THE RAT'S LIP AND MOUTH ANGLE WITHIN NORM

Y. HNIDYK, E. PALTOV, I.VILHOVA, V. VORONENKO, Yu. KRYVKO
Danylo Halytskyi Lviv National Medical University

In the present work the peculiarities of laminated organization of mucosal tunic of the rat's cheek area and mouth's angle within norm were demonstrated, that in future will promote creating morphological substratum of the investigated area within norm, with intention to conduct comparative characteristics on the different terms of the experimental pathological course. We are planning to provide experimental investigation with intention to study pathological variations, developed in mucosal tunic cheek area and mouth angle during the experimental srteptozocine induced diabetes mellitus. Under diabetes mellitus pathomorphological changes are observed in the mucous membrane of dystrophic inflammatory nature, which affects also epithelial layer and connective tissue structures. For adequate and thorough evaluation of these changes it is important to have objective information on pathomorphological changes in tissues of the oral cavity in various diseases of organs and body systems. Question of etiology, pathogenesis, treatment and prevention of oral pathologies still remains the focus of both domestic and foreign researchers.

According to the WHO pathological manifestation of oral mucosa diseases are diagnosed in the entire adult population of the globe, 98%. At present, most researchers consider generalized lesions of oral mucosa multyetiological disease with different mechanisms of pathogenesis. Among factors of generalized lesions of the oral cavity the leading role belong to a breach trophic tissue microcirculation disorders, immune system imbalances, changes in metabolism, impaired barrier systems.

However, it is known that endocrine disorders have a significant impact on the occurrence and development of diseases of the oral mucosa, salivary glands, hard and soft periodontal tissues. Because diabetes is one of the most serious and common systemic diseases that affect the status of periodontal tissues and microbiotsynozis of the mouth. Metabolic disorder characterized by diabetes, on the early stages of its development cause generalized lesions as small (microangiopathy), and medium and large (rates of macroangiopathy) vessels. Profound metabolic disorders and generalized nature of lesions of blood vessels is a major cause of complications of diabetes and related diseases. These symptoms belong to periodontal disease. Diabetes is dangerous not only because of chronic hyperglycemia, but also because of multiple other metabolic disorders that accompany the disease, namely dyslipidemia, coagulation disorders and blood flow, oxidative stress. The presence of diabetes in dental patients that causes immunological and biochemical changes in the body, leading in some cases to development, and in other – to the worsening of dental disease, including pathological changes in periodontal tissues. State of chronic hyperglycemia is a major and necessary condition for the development of late complications of diabetes (mainly vascular diabetic angiopathy). These chronic complications of diabetes become the main cause of high morbidity and mortality of patients and largely determine the prognosis. Vascular complications of diabetes occur as macroanhiopathology of coronary, cerebral and peripheral vascular disease, they are nonspecific and generalized atherosclerotic process.

Given this high indices of disease of the oral cavity, there is no doubt that this issue is now urgent and requires further study.

Key words: mucosal tunic of the cheek area and mouth angle, rat, norm.